



15

Herzrasen bei Kindern
und Jugendlichen –

Elektrophysiologische
Untersuchung und
Hochfrequenzstromablation

Dr. med. Joachim C. Will,
Oberarzt der Klinik für Pädiatrie
mit Schwerpunkt Kardiologie,
Charité Berlin

Herausgegeben von der
Deutschen Herzstiftung
Stand: März 2004



Herzrasen bei Kindern und Jugendlichen

Elektrophysiologische Untersuchung und Hochfrequenzstromablation

Dr. med. Joachim C. Will, Oberarzt der Klinik für Pädiatrie mit Schwerpunkt Kardiologie,
Otto Heubner Zentrum für Kinder- und Jugendmedizin, CVK, Charité Berlin
www.charite.de/paediatrie

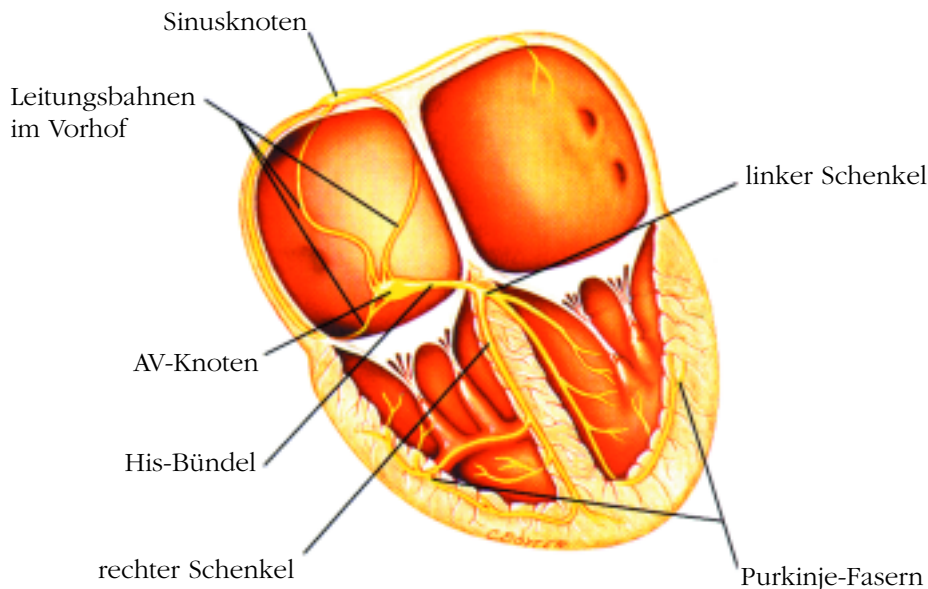


Abb.: Reizbildungs- und Erregungsleitungssystem des Herzens

Wie funktioniert der Herzschlag normalerweise?

Der Herzmuskel kann sich nur dann zusammenziehen und das Blut aus dem Herzen pumpen, wenn die Herzmuskelzellen durch elektrische Impulse erregt wurden. Diese Aufgabe übernehmen innerhalb des Herzens verschiedene Gebiete in einer festgesetzten Reihenfolge. Der sogenannte *Sinusknoten*, der sich in der rechten Vorkammer des Herzens befindet, gibt ein elektrisches Signal, welches die Vorhofmuskulatur erregt und dann über den *AV (Atrio-Ventrikular)-Knoten* zu den Herzkammern weitergeleitet wird. Der AV-Knoten ist normalerweise die einzige elektrische Verbindung zwischen Vorhof und Kammer. Wenn der AV-Knoten ausfällt, ist in der Regel ein Herzschrittmacher notwendig, um die Vorhoferregungen auf die Herzkammermuskulatur zu übertragen.

Was ist Herzrasen?

Bei der häufigsten Form des Herzrasens besteht zusätzlich zum AV-Knoten eine weitere elektrische Verbindung zwischen Vorhof und Kammer. Wir sprechen hier von zusätzlichen (*akzessorischen*) Leitungsbahnen, welche angeboren sind. Diese Leitungsbahnen leiten meistens *rückwärts*, d.h. von der Kammer zum Vorhof. Kommt nun die normale Herzerregung über den AV-Knoten zur Herzmuskulatur, wird sie sogleich wieder zurück zum Vorhof geleitet (nämlich über die akzessorische Bahn), dann wieder über den AV-Knoten zur Kammer, usw. Das so entstandene Herzrasen wird als *Reentry-Tachykardie* (Wiedereintritts-Herzrasen) bezeichnet, da eine kreisende, schnelle Erregung innerhalb des Herzens entstanden ist (AV-Reentry Tachykardie, abgekürzt: AVRT). Manchmal liegt diese zusätzliche Leitungsbahn innerhalb des AV-Knotens selbst. Es bestehen



somit zwei AV-Leitungsbahnen, eine schnelle und eine langsame Bahn. Leitet nun die eine Bahn den Herzschlag vom Vorhof zur Kammer und die andere Bahn wieder zurück zum Vorhof, so entsteht auch hier eine *Reentry-Tachykardie* (AV-Knoten Reentry-Tachykardie, abgekürzt: AVNRT). Neben diesen beiden Hauptformen des Herzrasens besteht auch die Möglichkeit, dass sich unabhängig vom Sinusknoten, entweder im Vorhof (*atriale ektope Tachykardie*) oder in der Kammer (*fokale ventrikuläre Tachykardie*) Zellansammlungen finden, die elektrisch aktiv sind und ähnlich dem Sinusknoten einfach vor sich hin feuern, sodass Herzrasen entstehen kann. Auch kann es Reentry-Mechanismen *nur* im Vorhof (*Vorhofflattern*) oder *nur* in der Kammer (*Makro-Reentry ventrikuläre Tachykardie*) geben – meist bei Patienten nach Herzoperationen.

Wer bekommt Herzrasen?

Die zusätzlichen Leitungseigenschaften der akzessorischen Bahnen ändern sich im Verlauf des Wachstums. Häufigkeitsgipfel für die meisten Formen des Herzrasens sind das Säuglingsalter und das Teenageralter. Besteht Herzrasen noch nach dem 6. Lebensjahr oder tritt es danach erstmals auf, ist die Wahrscheinlichkeit, dass es von allein verschwindet, gering.

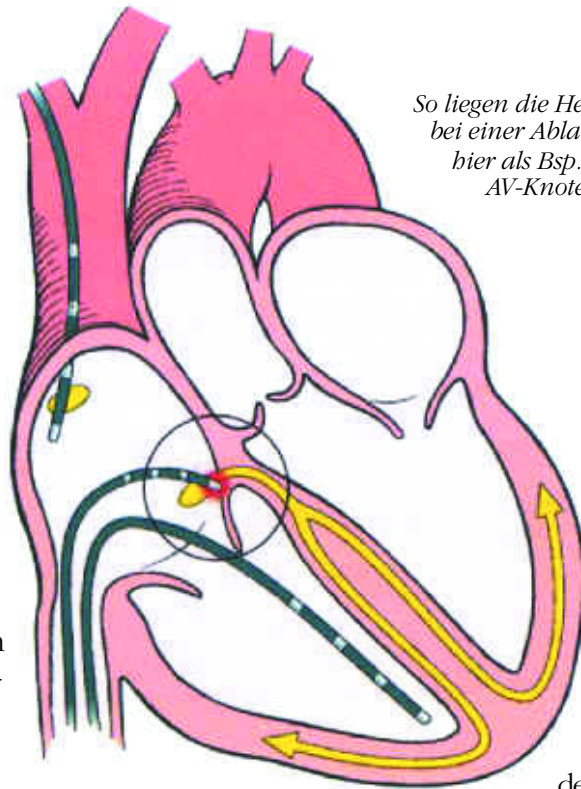
Bei Kindern und Jugendlichen mit operierten angeborenen Herzfehlern können noch Jahre nach der Operation Attacken von Herzrasen entstehen, deren Ursprung in der Regel komplizierter ist als der in den zuvor beschriebenen Fällen. Häufiger betrifft Herzrasen hier Patienten mit Vorhofumkehr-Operation (*Senning-OP* oder *Mustard-OP*) bei der Transposition der großen Gefäße. Meist tritt es als *Vorhofflattern (intraatriale Reentry-Tachykardien)*, aber auch als Kammerherzrasen auf, bei Kindern nach Fontan-Operation/TCPC als Vorhofflattern. Seltener kann es nach einer Fallot-Operation zu Kammerherzrasen kommen, und auch nach ASD-Operationen sind Formen des Vorhofflatterns möglich.

Ist Herzrasen gefährlich?

Die häufigsten Formen des Herzrasens, *AV- und AV-Knoten Reentry-Tachykardien*, sind in der Regel zwar sehr unangenehm, aber nicht wirklich gefährlich. Sollte das Herzrasen über mehrere Stunden andauern, kann es jedoch zur Erschöpfung und zur Herzschwäche führen.

Manche zusätzlichen Leitungsbahnen leiten nicht nur *rückwärts* (also von der Kammer zum Vorhof), sondern auch *vorwärts* (von dem Vorhof zur Kammer). Findet schon im Normalzustand, also *nicht* in der Tachykardie, eine gleichzeitige Erregung der Kammer über den AV-Knoten und die zusätzliche Leitungsbahn statt, so liegt ein sogenanntes *WPW-Syndrom* (nach den Erstbeschreibern Wolff, Parkinson und White) vor. Dieses WPW-Syndrom hat ein charakteristisches Aussehen im normalen EKG und kann auch bei Patienten im EKG gesehen werden, die *nie* Herzrasen gehabt haben. Die Besonderheit beim WPW-Syndrom liegt darin, dass diese zusätzlichen Leitungsbahnen bei manchen Kindern die Eigenschaft haben, einen schnellen Vorhofrhythmus und auch Vorhofrhythmusstörungen (*Vorhofflimmern*) schnell, das heißt mit über 280 Schlägen in der Minute, auf die Kammer überzuleiten. Die Filterfunktion des normalen AV-Knotens (er bremst bei maximal 220 – 230/min alle schnelleren Schläge aus) wird damit umgangen. Das bedeutet aber für die Herzkammer, dass sie keine Zeit mehr hat, das Blut aus dem Herzen auszuwerfen. Andererseits bekommt sie keine Zeit mehr, in der Erholungsphase des Herzens – der Diastole – *selbst* über die Herzkranzarterien mit Blut versorgt zu werden. Das erklärt, warum (allerdings in sehr wenigen Fällen!!!) das WPW-Syndrom *unabhängig von der Tachykardie*, die entstehen kann, auch eine möglicherweise gefährliche und sogar lebensgefährliche Erkrankung sein kann.

Sehr selten gibt es bestimmte Sonderformen des Herzrasens, die über eine andauernde Tachykardie zur Erweiterung der linken Herzkammer (*linksventrikuläre Dilatation*) und zu einer gefährlichen Herzmuskelschwäche (*Herzinsuffizienz, Tachykardiomyopathie*) führen. Diese Formen des Herzrasens bestehen zumeist über Wochen,



So liegen die Herzkatheter bei einer Ablation.
hier als Bsp.:
AV-Knoten-Ablation bei Vorhofflimmern

sind in der Regel nicht ganz so schnell (160 – 190/min) und beginnen nicht plötzlich. Meist sind Säuglinge und Kleinkinder betroffen.

Herzrasen bei herzoperierten Kindern, Jugendlichen und Erwachsenen hat in der Regel einen ernsten Hintergrund und muss weiter abgeklärt werden.

hen Sie darauf, dass *sofort* ein 12-Kanal-EKG geschrieben wird. Bleiben Sie hart! Dieses erleichtert dem behandelnden Kinderkardiologen die Diagnose und auch die prognostische Einschätzung und dient daher der Steuerung der besten Therapie für Ihr Kind,

ein Verständnis, was leider noch

einigen ärztlichen Kollegen in manchen Rettungsstellen fehlt. Bei schlechtem Zustand des Kindes (graue Hautfarbe, blaue Lippen, Schwäche) muss sofort ein Notarzt über 112 oder über die örtliche Notrufnummer gerufen werden.

Was kann man während des Anfalls gegen Herzrasen tun?

Ziel ist es, das Herz „zu erschrecken“. So können Einflüsse des Nervensystems eine Unterbrechung des Herzrasens erzwingen:

- Bauchpresse: tief Einatmen, Luft anhalten, Zwerchfell nach unten drücken wie beim Stuhlgang und Pressen.
- Kaltes Wasser: den Kopf plötzlich in eiskaltes (Eiswürfel!) Wasser tauchen; weniger effektiv, aber auch möglich: kalten Waschlappen ins Gesicht.
- Eiskalte Getränke trinken.
- Im Notfall kann auch ein Würgereiz/Erbrechen den Anfall stoppen.

VERBOTEN (darf aber der Notarzt): auf die Halsschlagader drücken!

VERBOTEN (darf *nicht* einmal der Notarzt): auf die Augen drücken!

Dauert das Herzrasen bei gutem Zustand des Kindes länger als 30 Minuten, sollte das nächste Krankenhaus aufgesucht werden. Lassen Sie sich *nicht* in der *Notaufnahme* abwimmeln, sondern beste-

Was kann man prinzipiell gegen Herzrasen tun?

Bei Herzrasen von Säuglingen und Kleinkindern besteht in der Regel immer Handlungsbedarf, da durch eine anhaltende Tachykardie eine Herzschwäche hervorgerufen werden kann. Auch Herzrasen nach einer vorangegangenen Herzoperation bedarf einer medikamentösen oder ablativen Therapie (*Ablation* s. S. 6). Die Eltern sollten daher beim Auftreten von Herzrasen die behandelnde Klinik oder den behandelnden Kinderkardiologen aufsuchen. Gegebenenfalls muss auch in Abhängigkeit vom Gesamtzustand des Kindes über die Notfallnummer (112 oder örtliche Notrufnummer) ein Notarzt oder Krankenwagen angefordert werden. Durch den Arzt wird dann Herzrasen, das mit einem noch stabilen Zustand des Kindes einhergeht, nach Schreiben eines EKGs



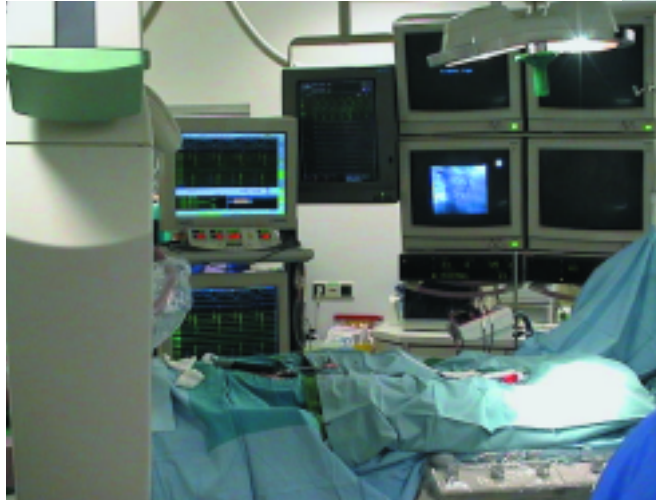mit Medikamenten beendet oder gebremst. Herzrasen, das akut lebensbedrohlich ist, wird mit Elektroschock behandelt (*Kardioversion* oder *Defibrillation*).

Anders bei den häufigsten Formen des Herzrasens, AVNRT und AVRT. Hier bestehen jenseits des Säuglings- und Kleinkindalters prinzipiell drei Möglichkeiten der Therapie:

- keine Behandlung,
- Dauer-Medikation oder
- Ablation.

Besteht nur seltenes Herzrasen (ca. 1 – 2 x/Jahr), wird das Herzrasen nicht als sehr störend empfunden, dauert es weniger als 30 min, oder kann es durch bestimmte Manöver (s. S. 5) beendet werden, muss keine Therapie erfolgen. Dabei muss jedoch bedacht werden, dass eventuell manche Berufe wie Berufskraftfahrer, Polizist, etc. nicht erlernt werden können. Natürlich kann Herzrasen auch auf Reisen jenseits einer guten Krankenhausbindung auftreten und manche Sportarten (wie zum Beispiel Schwimmen) können bei plötzlich auftretendem Herzrasen mit einem Risiko behaftet sein. Tritt sehr häufig Herzrasen auf, geht es mit einer schlechten Leistungsfähigkeit einher.

Lässt sich Herzrasen nicht ohne Medikamente unterbrechen, so besteht eine Behandlungsnotwendigkeit. Therapie der Wahl ist dabei die *Ablation*. Ist diese nicht möglich, wird sie nicht gewünscht oder liegt die zusätzliche Leitungsbahn nahe dem AV-Knoten, so kann auch eine medikamentöse Dauertherapie durchgeführt werden.



oben: Röntgenbild bei Ablation.
links: Monitor bei einer Ablation.

Besteht hingegen ein *WPW-Syndrom*, so muss abgeklärt werden, ob eine schnelle Überleitung möglich ist. Falls ja, ist eine elektrophysiologische Untersuchung und eine Ablation notwendig. Falls nein, muss nicht unbedingt eine Therapie eingeleitet werden.

Was ist eine elektrophysiologische Untersuchung?

Eine elektrophysiologische Untersuchung (*EPU*) ist eine spezielle Herzkatheteruntersuchung. Dabei werden mehrere (bis zu fünf) dünne Plastikschläuche mit kleinen Metallringen an der Spitze (Elektroden) über die Venen an den Leisten und unterhalb des Schlüsselbeines unter Röntgendurchleuchtung in das Herz vorgeschoben. Hier werden die EKGs im Herzen direkt abgeleitet. Diese Signale werden dann auf einem Computermonitor dargestellt und vom Arzt analysiert. Über einen Herzschrittmacher am Arbeitstisch des Arztes kann das Herz auch künstlich erregt werden, um so Aufschlüsse über die bestehende Rhythmusstörung zu erlangen.



Die Untersuchung erfolgt in der Regel beim schlafenden, aber selbst atmenden Kind. Sie kann bis zu mehreren Stunden dauern. Sie tut nicht weh und hinterlässt keine Narben außer Einstichstellen in die Venen von rund 2 mm Durchmesser.

Bei manchen Fragestellungen wie z. B. zur Risikoeinschätzung beim WPW-Syndrom kann es ausreichend sein, mit einem einzigen Katheter, der über die Speiseröhre eingeführt wird, die Signale hinter dem Herz zu erfassen. Hier sprechen wir von einer *transoesophagealen elektrophysiologischen Untersuchung*.

Wer braucht eine elektrophysiologische Untersuchung?

- Patienten mit Herzasen und dem Ziel, dieses durch Ablation zu heilen,
- Patienten mit unklaren Ohnmachtsanfällen,
- Patienten mit bestimmten Herzfehlern zur Einschätzung einer Rhythmusproblematik,
- Patienten mit bestimmten Rhythmusstörungen zur Einschätzung des Schweregrades dieser Rhythmusstörung.

Ist eine elektrophysiologische Untersuchung gefährlich?

Nein und Ja. Das Risiko einer solchen Untersuchung muss immer gegen das Risiko der Herzrhythmusstörung eingeschätzt werden. Andererseits muss die Rhythmusstörung im Zusammenhang mit einem möglicherweise bestehenden Herzfehler betrachtet werden. Letztlich wird bei einer EPU nur das simuliert, was auch im wirklichen Leben passieren kann, und das EPU-Labor ist mit Sicherheit der sicherste Platz in Ihrer Stadt und im Umkreis, da man hier auf jedes möglicherweise auftretende Problem vorbereitet ist.

Ähnlich wie bei einer normalen Herzkatheteruntersuchung sind seltene, aber prinzipielle Risiken: Blutung, Thrombose, Embolie, Herzverletzung, Infektion und Pneumothorax (Luftansammlung um die Lunge herum).

Was heißt Ablation?

Ablation bedeutet soviel wie „Wegnehmen“. Bei der heute überall verwendeten *Hochfrequenzstrom-Ablation* wird eine Stelle im Herzen (die zusätzliche Bahn oder der unerwünschte Herd) auf über 55 – 60°C erwärmt, sodass sich die Muskulatur – denn um solche handelt es sich – in Bindegewebe verwandelt. Es entsteht eine Narbe, die elektrisch nicht mehr leiten kann. Dadurch ist das Herzasen unterbrochen und geheilt.

Ist eine Ablation gefährlich?

Bei der Ablation ist eine gefürchtete Komplikation der *totale AV-Block* (AV-Block III°). Dieser kann entstehen, wenn die Leitungsbahn direkt neben der normalen AV-Überleitung des Herzens liegt. Um diesen AV-Block und damit das Einsetzen eines Herzschrittmachers zu vermeiden, können nicht alle Formen des Herzasens mit einer Ablation geheilt werden. Es sollte auch darauf geachtet werden, dass Ablationen nur von spezialisierten *Kinderkardiologen* in einem Zentrum durchgeführt werden, um kein Risiko für die Kinder einzugehen.

Ist das Kind nach einer Ablation geheilt?

In der Regel ja. Die Erfolgsrate der Ablation ist abhängig von der bestehenden Rhythmusstörung: Für AVNRT und AVRT liegt sie bei 90 – 95 %, bei den übrigen Rhythmusstörungen um 80 %. Für die häufigsten Formen des Herzasens ist die elektrophysiologische Untersuchung und Ablation daher die Therapie der Wahl.

Bei komplexen Rhythmusstörungen nach Herzoperationen sind oft mehrere Untersuchungen notwendig, die bis zu acht Stunden dauern können. Hier kann auch schon eine Verminderung der notwendigen Medikamentenmenge gegen Herzasen unter Umständen als Erfolg gewertet werden.



Herzrasen bei Kindern und Jugendlichen

Dr. med. Joachim C. Will

Sonderdruck der Deutschen Herzstiftung
Herausgeber: Deutsche Herzstiftung e.V.
Vogtstraße 50 · 60322 Frankfurt am Main

Telefon 069 955128-0
Fax 069 955128-313

www.herzstiftung.de
info@herzstiftung.de

Druck:
PrintArt GmbH, Dannstadt, www.printart.de

Bildnachweis:
Celestino Piatti (Logo), Herbert E. Ulmer (S. 3).

Stand: März 2004