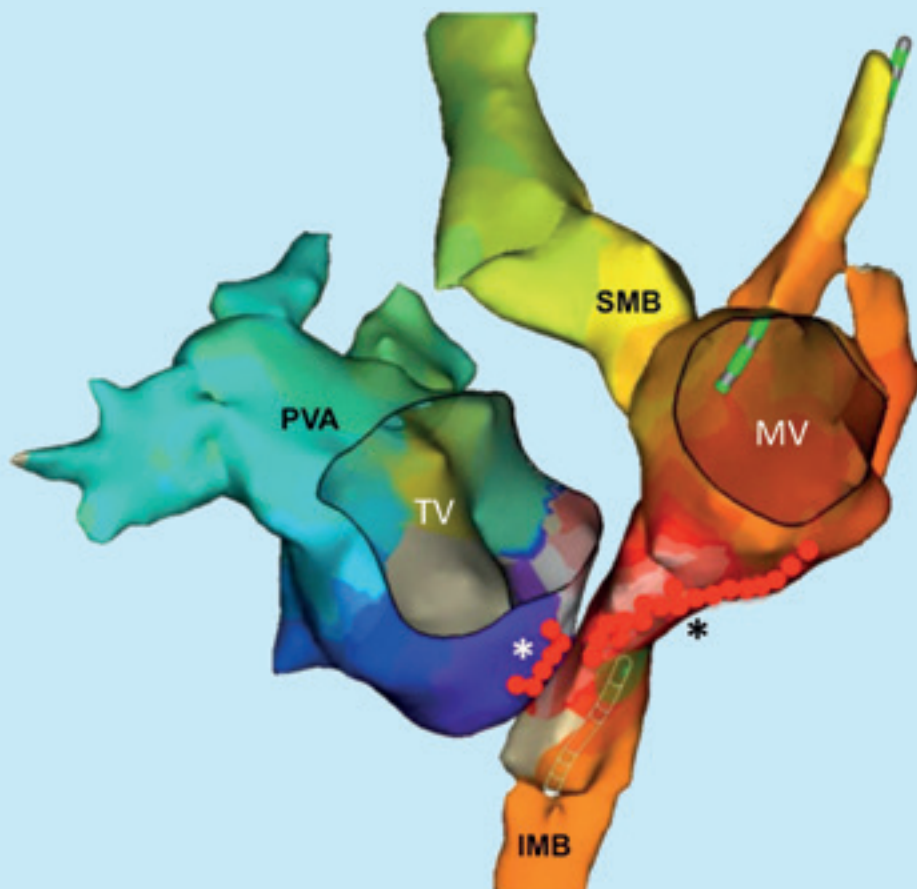




Supraventrikuläre Tachykardien bei Patienten mit einem angeborenem Herzfehler

Elektrophysiologische Untersuchung und Katheterablation

Dr. med. Ulrich Krause und Prof. Dr. med. Thomas Paul



Supraventrikuläre Tachykardien bei Patienten mit einem angeborenen Herzfehler

Elektrophysiologische Untersuchung und Katheterablation

Dr. med. Ulrich Krause und Prof. Dr. med. Thomas Paul

Herzrhythmusstörungen führen bei Kindern, Jugendlichen und Erwachsenen mit einem angeborenen Herzfehler zu einer beträchtlichen Anzahl von Erkrankungen und Todesfällen. Diese Herzrhythmusstörungen können durch die Anatomie des angeborenen Herzfehlers selbst bedingt sein, wie zum Beispiel bei der Ebstein-Anomalie der Trikuspidalklappe oder der kongenital korrigierten Transposition der großen Arterien. In den meisten Fällen handelt es sich hier um supraventrikuläre Tachykardien, welche bei den betroffenen Kindern häufig im frühen Lebensalter und auch bereits vor einem operativen Eingriff zu bedeutenden Symptomen führen können (Paul 2011, Brugada 2013).

Bei älteren Kindern sowie Jugendlichen und Erwachsenen mit einem angeborenen Herzfehler treten bei einem beträchtlichen Anteil nach einem operativen Eingriff ebenfalls supraventrikuläre Tachykardien gehäuft auf. In den meisten Fällen entstehen diese Herzrhythmusstörungen allerdings um Narben innerhalb der abnormen Anatomie beziehungsweise durch den postoperativ veränderten Blutfluss. Diese Tachykardien können bei den betroffenen Patienten rasch zur manifesten Herzinsuffizienz führen (Paul 2011, Brugada 2013).

In den letzten Jahrzehnten sind die chirurgischen Techniken bei der Korrekturoperation der angeborenen Herzfehler auch mit dem Ziel der Reduktion des Risikos für postoperative Herzrhythmusstörungen angepasst beziehungsweise verbessert worden. Auch wenn hierdurch aktuell die Häufigkeit von postoperativen Tachyarrhythmien deutlich gesenkt werden konnte, so besteht bei vielen Erwachsenen mit einem angeborenen Herzfehler unverändert ein beträchtliches Risiko.

Generell ist eine medikamentöse Therapie der supraventrikulären Tachykardien bei vielen Patienten mit einem angeborenen Herzfehler prä- und postoperativ nur unzureichend wirksam und führt teilweise auch zu unerwünschten Neben-

wirkungen, so dass bei diesen Patienten die katheterinterventionelle Therapie der Tachykardien heute an erster Stelle steht (Paul 2011, Brugada 2013). Die invasive elektrophysiologische Diagnostik und katheterinterventionelle Behandlung sollte an Zentren mit entsprechender Expertise durchgeführt werden. Für die effektive und sichere Katheterablationsbehandlung der Herzrhythmusstörungen sind neben der apparativen und personellen Ausstattung ein komplettes Verständnis der Anatomie und Hämodynamik des angeborenen Herzfehlers sowie die genaue Kenntnis der bis dahin erfolgten chirurgischen und katheterinterventionellen Maßnahmen notwendig.

Angeborene supraventrikuläre Tachykardien bei Kindern mit einem angeborenen Herzfehler

Ursachen für angeborene supraventrikuläre Tachykardien sind überwiegend akzessorische atrioventrikuläre Leitungsbahnen (d. h. zusätzliche Leitungsbahnen zwischen Herzvorhof- und -kammer) inklusive des Wolff-Parkinson-White-Syndroms und eine duale AV-Knotenphysiologie bei AV-Knoten-Reentry-Tachykardien. Häufig werden diese Tachykardien aufgrund der veränderten Hämodynamik des angeborenen Herzfehlers von den Kindern nur schlecht toleriert. Bei der Planung der Behandlung des Herzfehlers wie auch der Tachykardien dieser Kinder ist zu berücksichtigen, dass bei Patienten mit einem komplexen angeborenen Herzfehler der venöse Zugang zum Herzen erschwert beziehungsweise unmöglich werden kann, wie zum Beispiel nach einer Glenn-Anastomose und nach einer Fontan-Operation. In diesem Fall wäre die Durchführung der elektrophysiologischen Untersuchung und Katheterablation erheblich erschwert beziehungsweise kompliziert, das Komplikationsrisiko ist aufgrund der alternativen Zugangswege gegebenenfalls erhöht. Darüber hinaus

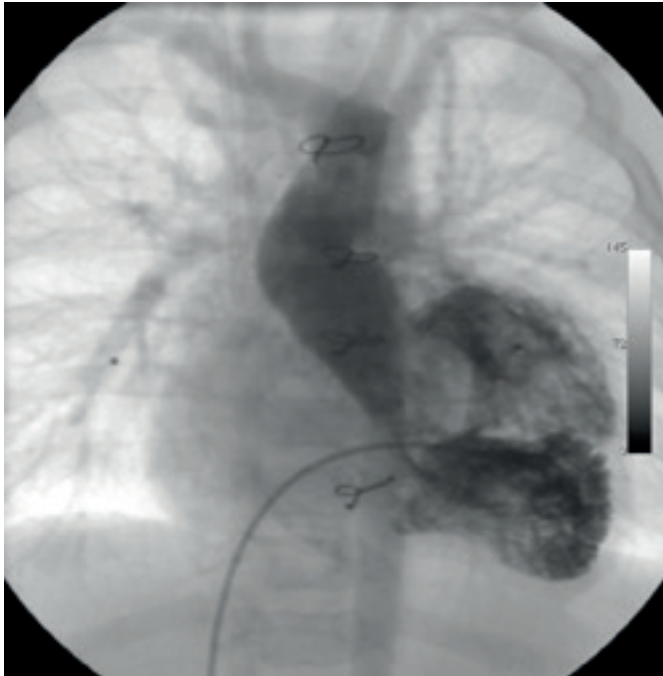

Abbildung 1 A

Herzkatheteruntersuchung mit Ventrikulangiographie bei einem 8 Monate alten Säugling (Körpergewicht 8 kg) mit einem singulären Ventrikel und Transpositionsstellung der großen Arterien vor der geplanten Anlage einer Glenn-Anastomose; im Alter von 7 Tagen war eine Damus-Kaye-Stansel-Operation mit Anlage eines aortopulmonalen Shunts zwischen dem Truncus brachiocephalicus und der rechten Pulmonalarterie durchgeführt worden. Seit dem Alter von 4 Wochen bestanden rezidivierende supraventrikuläre Tachykardien bei einem WPW-Syndrom.

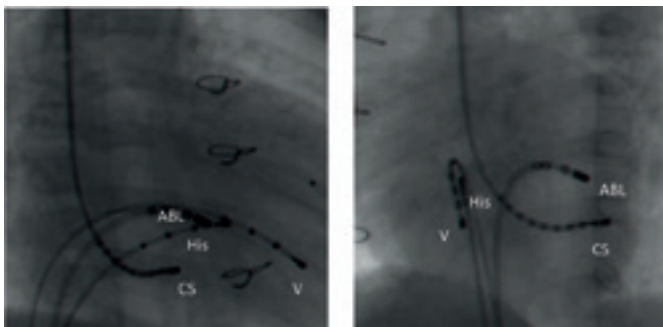


Abbildung 1 B

Positionen der Elektrodenkatheter bei der elektrophysiologischen Untersuchung (Patient wie in Abbildung 1 A; RAO [rechts-schräg] 30° Ansicht linker Abschnitt, LAO [links-schräg] 60° Ansicht rechter Abschnitt): ein 10-poliger Katheter der Größe 4F ist über die Vena jugularis interna in den Coronarvenensinus (CS) eingeführt worden, ein 4-poliger 4F Katheter befindet sich am His-Bündel (His), ein weiterer im Ventrikel (V); der steuerbare 4-polige 5F Ablationskatheter (ABL) ist über einen Vorhofseptumdefekt mit seiner Spitze am Klappenring (Annulus) der linksseitigen AV-Klappe positioniert.

sollte in der frühpostoperativen Phase nach dem chirurgischen Eingriff bei diesen Kindern das Risiko für das Auftreten von hochfrequenten Tachykardien so weit wie möglich minimiert werden. Supraventrikuläre Tachykardien werden frühpostoperativ nach einem kardiochirurgischen Eingriff meist schlecht toleriert. Auch sind frühpostoperativ aufgrund der häufig eingeschränkten Pumpfunktion die Möglichkeiten der medikamentösen antiarrhythmischen Therapie begrenzt.

Aus diesen Gründen besteht Konsens, dass bei Kindern mit einem angeborenen Herzfehler und symptomatischen supraventrikulären Tachykardien vor einem operativen Eingriff eine elektrophysiologische Untersuchung mit dem Ziel der Charakterisierung des Mechanismus der Tachykardie sowie der Katheterablation des anatomischen Substrats (des verursachenden Gewebes) durchgeführt werden sollte (Friedman 2002, Paul 2011, Brugada 2013). In erfahrenen Zentren gelingt heute bei über 85 Prozent dieser Kinder eine erfolgreiche Ablation. Die Rate an Komplikationen ist demgegenüber mit unter 1 Prozent gering. Mögliche Komplikationen umfassen Gefäßprobleme nach Punktion und das Auftreten eines AV-Blocks mit der Notwendigkeit einer permanenten Herzschrittmacherimplantation.

Die *Abbildungen 1 A bis 1 D* zeigen die elektrophysiologische Untersuchung und Hochfrequenzstromablation bei einem 8 Monate alten Baby mit einem komplexen angeborenen Herzfehler und supraventrikulären Tachykardien bei einem Wolff-Parkinson-White- beziehungsweise Präexzitationssyndrom durch eine akzessorische atrioventrikuläre Leitungsbahn. Bei diesen kleinen Patienten wird die Untersuchung in unserer Klinik in Intubationsnarkose durchgeführt. Bereits in diesem Lebensalter beziehungsweise bei diesem Körpergewicht ist eine systematische Untersuchung des Ablaufs der normalen und pathologischen Erregung im Herzen der Kinder möglich. Durch die zielgenaue Anwendung der Hochfrequenzstromenergie wird die Stelle im Herzen erhitzt und schließlich verödet, die für das Auftreten der Tachykardien verantwortlich ist.

Die *Abbildungen 2 A und 2 B* zeigen die Katheterablation durch den Einsatz von Kryoenergie (Kälte) bei einem 5 Jahre alten Jungen mit einem kompletten Atrioventrikularkanaldefekt und AV-Knoten-Reentry-Tachykardien. Wie durch die Hitzeeinwirkung bei der Hochfrequenzstromablation wird durch das Gefrieren des Gewebes die für das Auftreten der Tachykardien verantwortliche Stelle im Herzen ausgeschaltet. Bei der Katheterablation in der Nähe des spezifischen Reizleitungssystems (AV-Knoten/His-Bündel) kann durch den Einsatz der Kryoenergie das Risiko eines AV-Blocks praktisch vermieden werden, nachteilig ist eine erhöhte Rate an erneutem Auftreten von Tachykardien. →

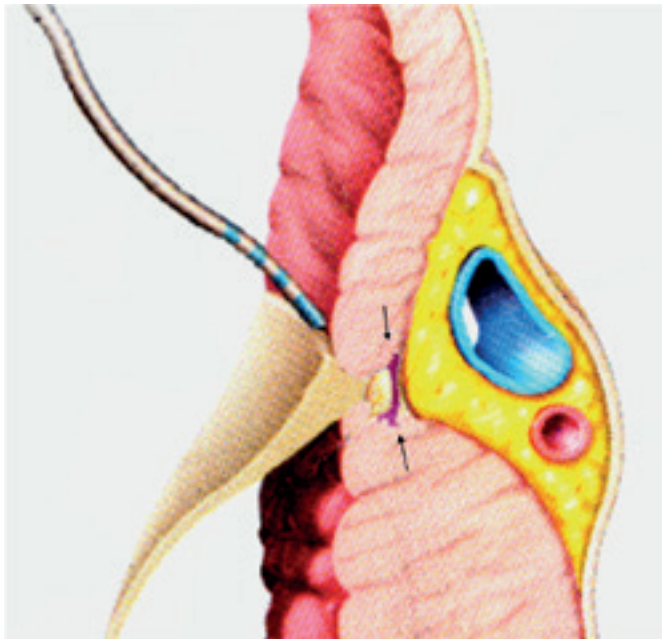


Abbildung 1 C

Schema der Hochfrequenzstromablation einer akzessorischen atrioventrikulären Leitungsbahn: die akzessorische Leitungsbahn (Pfeile) verbindet Vorhof- und Kammermyokard. Der steuerbare Mapping- und Ablationskatheter befindet sich mit seiner Spitze an der atriale Insertionsstelle der Leitungsbahn. Die Hitzeeinwirkung der Hochfrequenzstromenergie führt zur Leitungsunterbrechung.

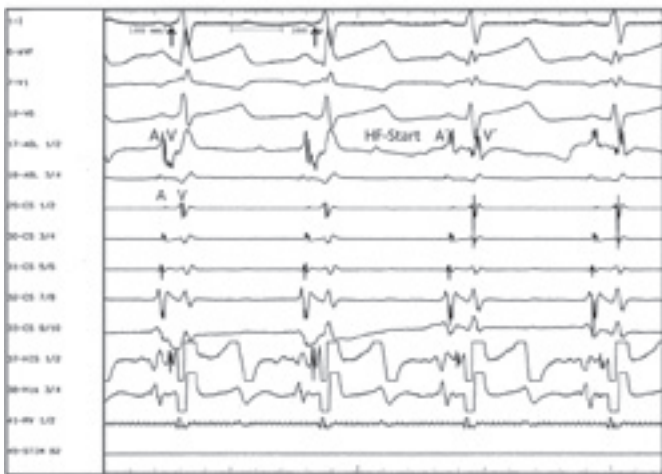

Abbildung 1 D

EKG-Registrierung während der elektrophysiologischen Untersuchung (Patient und Katheterpositionen wie in den Abbildungen 1 A und B): Oberflächen-EKG (Ableitungen I, aVF, V₁, V₆) und intrakardiale bipolare Ableitungen vom Ablationskatheter (ABL 1/2, ABL 3/4), Koronarvenensinuskatheter (CS 1/2, CS 3/4, CS 5/6, CS 7/8, CS 9/10), His-Bündel-Katheter (His 1/2, His 3/4), ventrikulärer Katheter (RV 1/2) sowie Stimulationskanal (Stim); im Oberflächen-EKG zeigt sich besonders deutlich in der Ableitung I eine verkürzte PQ-Zeit mit einem frühzeitigen und trägen Beginn des Kammerkomplexes; die Präexzitation (vorzeitige Erregung, siehe Pfeile) ist bedingt durch eine akzessorische atrioventrikuläre Leitungsbahn. Die endokardialen Elektrogramme zeigen die Lokalisation der akzessorischen Leitungsbahn am linksseitigen AV-Klappenannulus: Das kürzeste lokale atrioventrikuläre Intervall findet sich an der Position CS 1/2 (A, V) des Coronarvenensinuskatheters. Korrespondierend hierzu findet sich an der Spitze des Ablationskatheters (ABL 1/2) eine kontinuierliche elektrische Aktivität zwischen dem Vorhof- und Ventrikelpotential (A, V). Die Spitze des Ablationskatheters befindet sich somit in unmittelbarer Nähe der akzessorischen Leitungsbahn. Durch die Hochfrequenzstromapplikation (HF-Start) an dieser Stelle mit Erhitzung des Gewebes kommt es zur Leitungsunterbrechung über die akzessorische Leitungsbahn, erkennbar am Verlust der Präexzitation mit Normalisierung der PQ-Zeit im Oberflächen-EKG und an der Trennung der lokalen atrialen und ventrikulären Elektrogramme am Ablationskatheter (A', V').

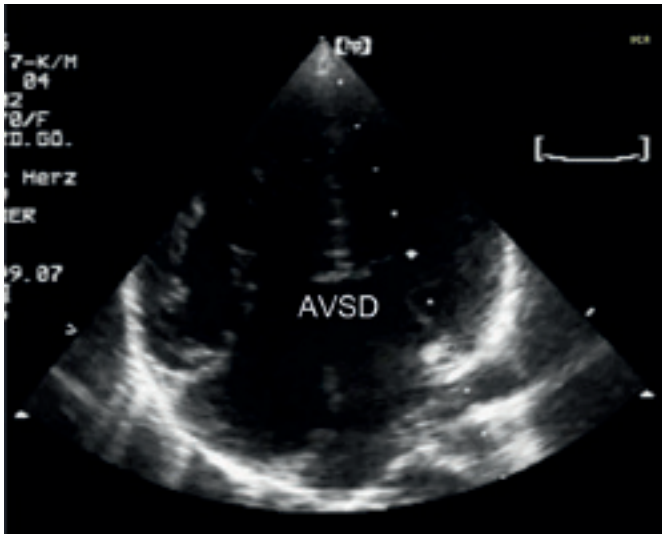


Abbildung 2 A

Echokardiographische Untersuchung bei einem 5 Jahre alten Jungen mit einem kompletten Atrioventrikularkanaldefekt und rezidivierenden AV-Knoten-Reentry-Tachykardien (Vierkammerblick; AVSD = Atrioventrikularkanaldefekt)

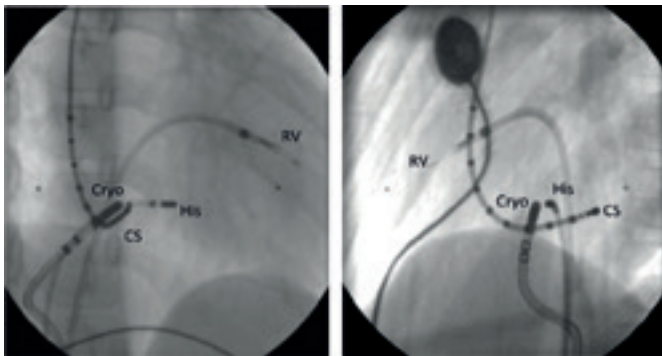


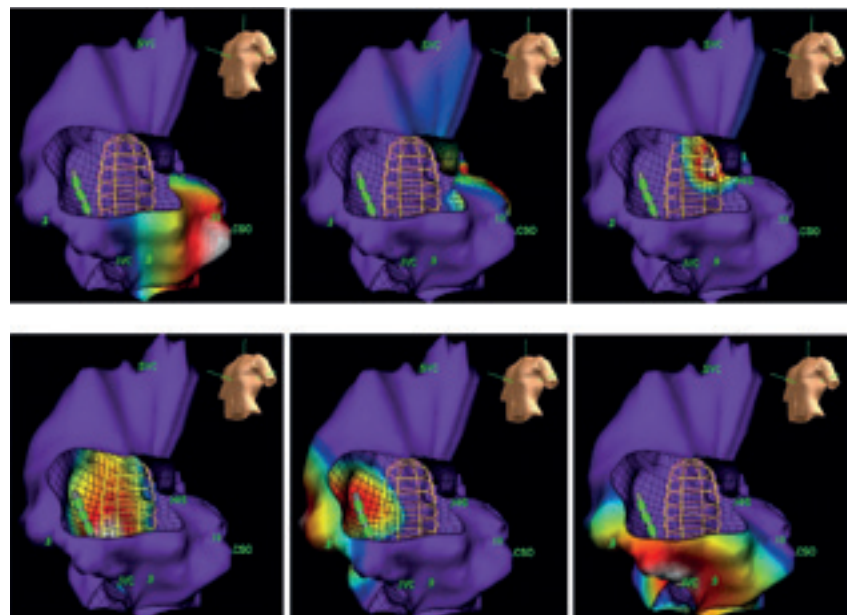
Abbildung 2 B

Position der Elektrodenkatheter vor Kryoenergieablation der AV-Knoten-Reentry-Tachykardie (Patient wie in Abbildung 2 A): 4-poliger 7F Kryoenergieablationskatheter am unteren Trikuspidalklappenannulus (Cryo), 4-poliger His-Bündel-Katheter (His) am durch den angeborenen Herzfehler nach inferior verlagertem His-Bündel, 10-poliger Koronarvenensinuskatheter (CS), 2-poliger rechtsventrikulärer Katheter (RV); linker Abschnitt 30° RAO-Ansicht [rechts-schräg], rechter Abschnitt Seite 60° LAO-Ansicht [links-schräg].

Durch die angeborene Verlagerung des AV-Knotens bei einem Atrioventrikularkanaldefekt besteht bei diesem Herzfehler bei der Katheterablation einer AV-Knoten-Reentry-Tachykardie mit Hochfrequenzstrom ein deutlich erhöhtes Risiko eines AV-Blocks. Durch den Einsatz der Kryoenergie konnte bei diesem Jungen die Katheterablation der Tachykardie ohne eine Gefährdung der AV-Überleitung durchgeführt werden.

Abbildung 3

Schematische Darstellung des Erregungsablaufs von Vorhofflattern, dargestellt mit einem 3D elektroanatomischen Mappingsystem (Ansicht von 60° LAO, Aufsicht auf den rechten Vorhof mit eröffneter Trikuspidalklappe): Die Erregung verläuft durch die Engstelle (Isthmus) zwischen Trikuspidalklappe und dem Trichter der unteren Hohlvene (oben links), zieht weiter am Vorhofseptum kopfwärts (oben Mitte), verläuft hinter der Einmündung der oberen Hohlvene (oben rechts), zieht dann weiter an der Seitenwand des rechten Vorhofs fußwärts (unten links und unten Mitte) und erreicht dann wieder den Isthmus zwischen Trikuspidalklappe und dem Trichter der unteren Hohlvene (unten rechts). Es liegt eine im Gegenuhrzeigersinn kreisende Erregung im rechten Vorhof vor.



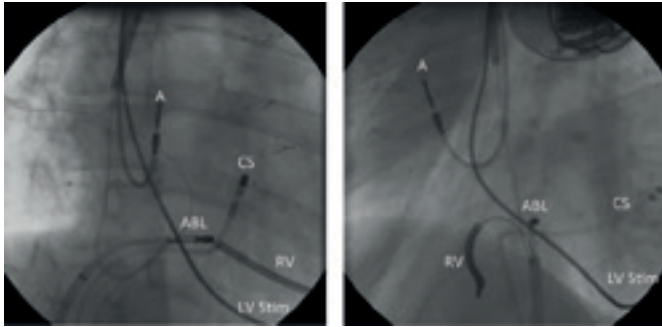


Abbildung 4 A

Katheterpositionen bei der Induktion eines Leitungsblocks im cavo-trikuspidalen Isthmus bei einem 19 Jahre alten Jungen mit einer dilatativen Kardiomyopathie nach Korrekturoperation eines kompletten Atrioventrikulärkanaldefekts; bei diesem Patienten war bereits ein interner 3-Kammer-Cardioverter-Defibrillator (A = Vorhofelektrode, RV = ICD-Elektrode im rechten Ventrikel, LV Stim = Elektrode im Koronarvenensinus zur Stimulation des linken Ventrikels) nach Kammerflimmern implantiert worden. Ein vierpoliger Katheter ist in den proximalen Koronarvenensinus eingeführt (CS), die Spitze des Ablationskatheters (ABL) befindet sich am Trikuspidalklappenannulus (linke Seite: 30° RAO-Projektion [rechts-schräg], rechte Seite: 60° LAO-Projektion [links-schräg]).

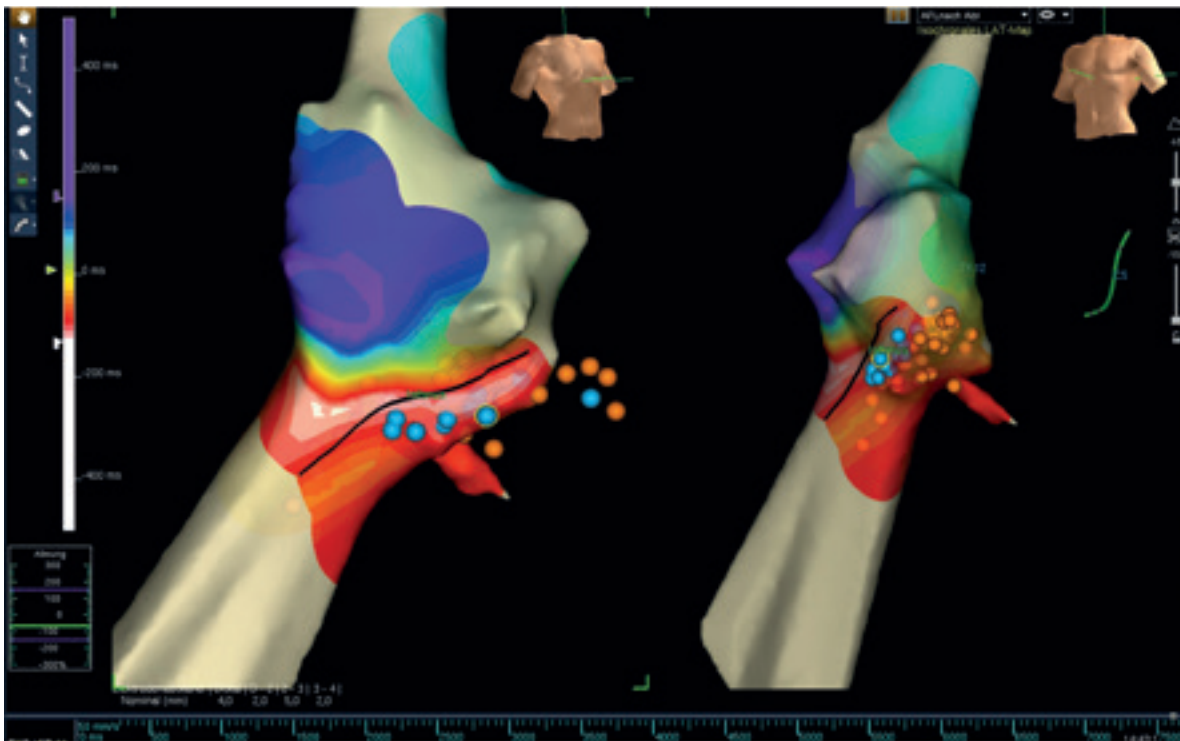


Abbildung 4 B

Darstellung der Anatomie des rechten Vorhofs mit einem 3D-elektroanatomischen Mappingsystem (NavX®; linke Seite: 30° RAO-Ansicht [rechts-schräg], rechte Seite: 60° LAO-Ansicht [links-schräg]; Patient wie in Abbildung 4 A): Die geplante Linie von Hochfrequenzstromläsionen im cavo-trikuspidalen Isthmus zwischen dem Trikuspidalklappenannulus und der unteren Hohlvene ist als schwarze Linie markiert. Zur Induktion des kompletten Leitungsblocks waren schließlich eine hintere Linie (rote Punkte) sowie eine vordere Linie (blaue Punkte) erforderlich. Die Farbpunkte markieren den jeweiligen Ort der Hochfrequenzstromapplikation.

Abbildung 5

Linker Abschnitt: Schema einer intraatrialen Re-entry-Tachykardie im rechten Vorhof; die Tachykardie verläuft im Gegenuhrzeigersinn um eine Atriotomienarbe, eine kritische Zone findet sich zwischen dem unterem Ende der Atriotomienarbe und dem Trichter der unteren Hohlvene (IVC).
 Rechter Abschnitt: Die Hochfrequenzstromlinie (rote Punkte) zwischen dem unteren Ende der Atriotomienarbe und dem Trichter der unteren Hohlvene führt zum kompletten Leitungsblock in dieser Region. Die Tachykardie kann somit nicht mehr entstehen.

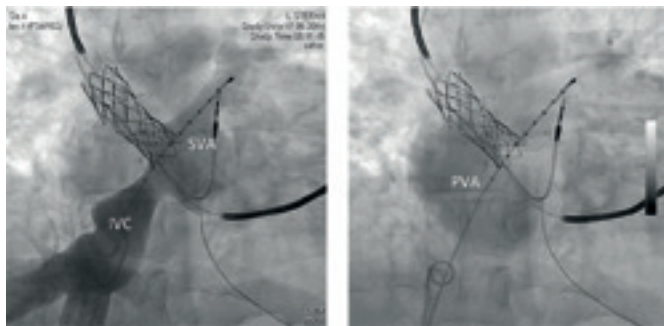
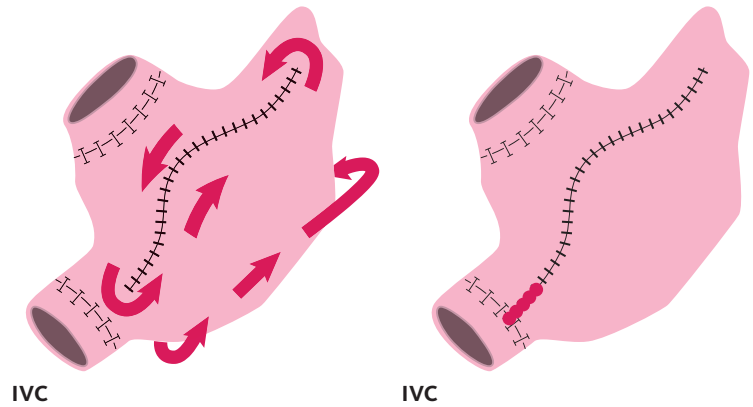


Abbildung 6 A

Angiographische Darstellung der postoperativen Anatomie bei einem 25 Jahre alten Mann nach Vorhofumkehroperation bei d-Transposition der großen Arterien: Nach Kontrastmittelinjektion in die untere Hohlvene (IVC) kommt es zur Darstellung des system-venösen Vorhofs (SVA; linker Abschnitt), in der Durchlaufangiographie stellt sich der pulmonal-venöse Vorhof (PVA) dar. Zuvor waren 2 Stents in den Übergang des oberen Mustardschenkels in den system-venösen Vorhof sowie ein 2-Kammer-ICD-System implantiert worden.

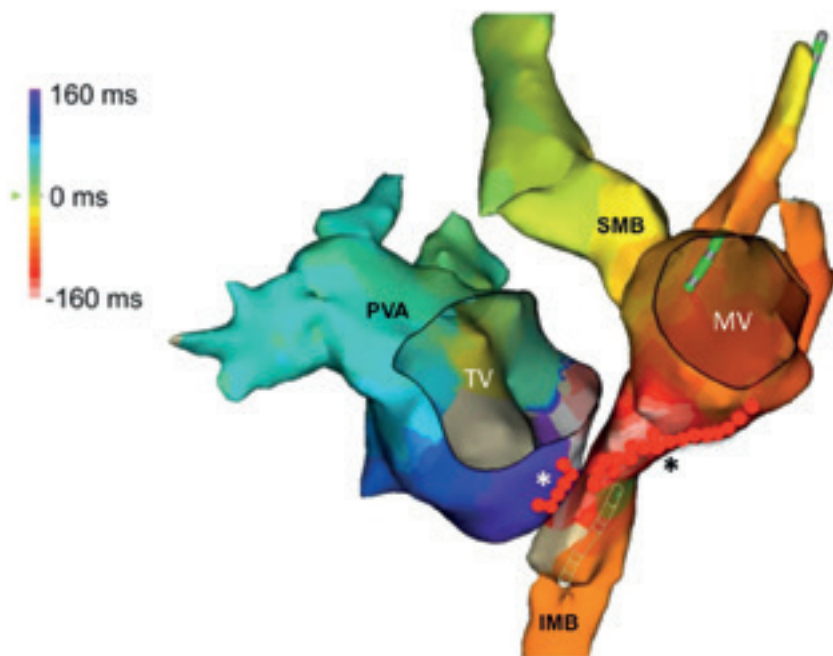


Abbildung 6 B

Darstellung der Vorhofanatomie nach Vorhofumkehroperation mit einem 3D elektroanatomischen Mappingsystem (PVA = pulmonal-venöser Vorhof, IMB = inferiorer Mustardbaffle, SMB = superiorer Mustardbaffle; Mustardbaffle = ein chirurgisch geschaffener Tunnel im Vorhof zur Umleitung des Blutstroms); 10-poliger Referenzkatheter im system-venösen Vorhof, der Ablationskatheter befindet sich im unteren Mustardbaffle; die Mitral (MV)- und die Trikuspidalklappe (TV) sind virtuell eröffnet; die intraatriale Reentry-Tachykardie bei diesem Patienten bezieht beide Vorhöfe ein; kritische Zonen sind die Regionen zwischen der Trikuspidalklappe und dem unteren Mustardbaffle (weißer Stern) sowie zwischen der Mitralklappe und dem unteren Mustardbaffle (schwarzer Stern); durch Induktion von Hochfrequenzstromlinien (rote Punkte) in diesen Regionen konnte die Tachykardie effektiv behandelt werden.

Atriale Tachykardien bei Patienten mit einem angeborenen Herzfehler nach einem operativen Eingriff

Vorhofftachykardien sind die häufigsten Tachykardien bei Patienten mit einem angeborenen Herzfehler nach einem operativen Eingriff. Sie führen unbehandelt häufig zur schweren Herzinsuffizienz. Zusätzlich besteht ein erhöhtes Risiko des plötzlichen Herztods. Patienten mit einer d-Transposition der großen Arterien, bei denen eine Vorhofumkehroperation nach Mustard oder Senning durchgeführt wurde, sowie Patienten mit einer univentrikulären Kreislaufsituation nach Fontan-Operation haben das höchste Risiko für das Auftreten von Vorhofftachykardien. Diese Tachykardien können aber ebenso bei Patienten mit sogenannten „einfachen“ Herzfehlern wie nach dem Verschluss eines Vorhofseptumdefekts auftreten.

Bei der Mehrzahl dieser Patienten werden die Vorhofftachykardien durch einen Reentry-Mechanismus, eine kreisende Erregungsleitung, um anatomische (zum Beispiel Hohlvenenrichter) und/oder chirurgische Hindernisse (zum Beispiel Narben, prothetisches Material) im rechten Vorhof verursacht. Aufgrund des zugrundeliegenden Mechanismus spricht man von intraatrialen Reentry-Tachykardien. Bei einem geringen Teil der Patienten kommt es auch zum Auftreten von fokalen atrialen Tachykardien. Hier liegt ein versprengtes Schrittmacherzentrum mit erhöhter Aktivität vor.

Bei Patienten mit komplexen angeborenen Herzfehlern beziehungsweise nach komplizierten operativen Eingriffen können gleichzeitig mehrere Formen dieser Tachykardien vorliegen (Sherwin 2013), was deren Untersuchung und Behandlung durchaus erschweren kann.

Die Ergebnisse der medikamentösen Therapie sind bei diesen Tachykardieformen häufig nicht zufriedenstellend. Es wird daher bei anhaltenden und symptomatischen Tachykardien die frühzeitige Indikationsstellung zur elektrophysiologischen Untersuchung und Katheterablation empfohlen (Paul 2011, Khairy 2014).

Ziele der elektrophysiologischen Untersuchung sind auch hier die Charakterisierung des Mechanismus der Tachykardie sowie die Katheterablation des anatomischen Substrats. Zur exakten Darstellung des Erregungsablaufes der Tachykardie sowie zur Identifizierung von Narbenarealen innerhalb der veränderten postoperativen Anatomie wird bei diesen Patienten der Einsatz von 3D-elektroanatomischen Mapping-Systemen (Carto®; NavX™) empfohlen (Paul 2011, Brugada 2013, Sherwin 2013). Nur so sind eine detaillierte Rekonstruktion der Anatomie der untersuchten Herzhöhle mit Identifizierung von Narbengewebe sowie die Darstellung des Erregungsablaufes der Tachykardie möglich. Des Weiteren ist durch die Anwendung der elektroanatomischen Mapping-

Systeme das Einsparen von Röntgenstrahlen möglich. Mit der Hochfrequenzstromablation als serielle Applikation in Form von Linien sollen Leitungslücken in kritischen Zonen des Reentry-Kreises elektrisch isoliert werden. Die Hochfrequenzstromapplikation erfolgt bei diesen Patienten im gekühlten Modus. Hierdurch werden eine höhere Eindringtiefe der Energie und somit eine erhöhte Effektivität erzielt.

Vorhoffflattern ist eine Sonderform der intraatrialen Reentry-Tachykardien. Es handelt sich hierbei um eine Tachykardie im rechten Vorhof mit dem kritischen Bereich zwischen der Trikuspidalklappe und dem Trichter der unteren Hohlvene (*Abbildung 3*). Vorhoffflattern tritt häufig nach einem operativen Eingriff bei Patienten mit einem angeborenen Herzfehler und einer 2-Ventrikelanatomie (zum Beispiel Vorhofseptumdefekt, Fallotsche Tetralogie) auf. Diese rechtsatriale Tachykardie kann durch die Induktion einer Hochfrequenzstromläsionslinie zwischen dem Trikuspidalklappenannulus und dem Trichter der unteren Hohlvene in ihrer Ursache effektiv mit einer Erfolgsrate von über 90 Prozent behandelt werden. Die Rate an Komplikationen ist sehr gering. Der Einsatz der modernen elektroanatomischen Mapping-Systeme ist bei der Untersuchung und Therapie sehr hilfreich (*Abbildungen 4A und B*).

Bei Patienten mit intraatrialen Reentry-Tachykardien und einem komplexen Herzfehler ist die Identifikation der kritischen Bestandteile des Reentry-Kreislaufs innerhalb der individuellen postoperativen Anatomie für die erfolgreiche Hochfrequenzstromablation von entscheidender Bedeutung (*Abbildung 5*). Der Einsatz der 3D elektroanatomischen Mapping-Systeme hat bei diesen Patienten die Ergebnisse deutlich verbessert. Dies trifft besonders für Patienten nach einer Vorhofumkehroperation und nach einer Fontan-Operation zu. Die *Abbildung 6* zeigt das Beispiel eines 25 Jahren alten Mannes mit intraatrialen Reentry-Tachykardien nach Vorhofumkehroperation bei einer d-Transposition der großen Arterien.

Mit dem Einsatz der modernen Technologien kann heute bei mehr als 80 Prozent der Patienten eine erfolgreiche Katheterablationsbehandlung durchgeführt werden, die Komplikationsrate ist mit circa 3 Prozent demgegenüber niedrig (Sherwin 2013). Gründe für eine erfolglose Ablationsbehandlung sind überwiegend ein verdicktes Vorhofmyokard, so dass durch die Hochfrequenzstromenergieapplikation keine transmurale, d. h. durch alle Herzschichten verlaufende Narbe und somit kein kompletter Leitungsblock induziert werden kann.

Bei vereinzelt Patienten kann auch nach wiederholter Katheterablation das erneute Auftreten von Tachykardien nicht verhindert werden. Bei fast all diesen Patienten besteht jedoch nach der Ablationsbehandlung unter Fortführung

einer medikamentösen antiarrhythmischen Therapie eine deutliche Abnahme der Häufigkeit der Tachykardieepisodes und eine bessere hämodynamische Toleranz der Tachykardie (Abrams 2007, Triedman 2002, Correa 2015).

Zusammenfassung

Bei Kindern mit einem angeborenen Herzfehler und angeborenen supraventrikulären Tachykardien sollte vor einem operativen Eingriff eine elektrophysiologische Untersuchung mit dem Ziel der Katheterablation des anatomischen Substrats (verursachenden Gewebes) der Tachykardie durchgeführt werden.

Vorhofflattern kann bei Kindern, Jugendlichen und Erwachsenen mit einem angeborenen Herzfehler durch die Katheterablation bei über 90 Prozent der Patienten sicher und effektiv behandelt werden.

Bei Patienten mit intraatrialen Reentry-Tachykardien ermöglicht der Einsatz der 3D elektroanatomischen Mappingsysteme das Verständnis des pathologischen Erregungsablaufs innerhalb der abnormen postoperativen Anatomie. Durch die Hochfrequenzstromablation kann bei circa 80 Prozent der Patienten ein erfolgreiches Ergebnis erzielt werden.

Bei allen Patienten mit einem angeborenen Herzfehler und supraventrikulären Tachykardien sollte die Indikation zur elektrophysiologischen Untersuchung und Katheterablation zeitgerecht gestellt werden.

Literaturverzeichnis:

Abrams DJ, Earley MJ, Sporton SC, Kistler PM, Gatzoulis MA, Mullen MJ, Till JA, Cullen S, Walker F, Lowe MD, Deanfield JE, Schilling RJ (2007) Comparison of noncontact and electroanatomic mapping to identify scar and arrhythmia late after the Fontan procedure. *Circulation* 115:1738-46.

Brugada J, Blom N, Sarquella-Brugada G, Blomstrom-Lundqvist C, Deanfield J, Janousek J, Abrams D, Bauersfeld U, Brugada R, Drago F, de Groot N, Happonen JM, Hebe J, Yen Ho S, Marijon E, Paul T, Pfammatter JB, Rosenthal E; European Heart Rhythm Association; Association for European Paediatric and Congenital Cardiology. Pharmacological and non-pharmacological therapy for arrhythmias in the pediatric population: EHRA and AEPIC-Arrhythmia Working Group joint consensus statement. *Europace*. 2013 Sep;15(9):1337-82.

Correa R, Sherwin ED, Kovach J, Mah DY, Alexander ME, Cecchin F, Walsh EP, Triedman JK, Abrams DJ. Mechanism and ablation of arrhythmia

following total cavopulmonary connection. *Circ Arrhythm Electrophysiol*. 2015 Apr;8(2):318-25.

Friedman RA, Walsh EP, Silka MJ, Calkins H, Stevenson WG, Rhodes LA, Deal BJ, Wolff GS, Demaso DR, Hanisch D, Van Hare GF. NASPE Expert Consensus Conference: Radiofrequency catheter ablation in children with and without congenital heart disease. Report of the writing Committee. *North American Society of Pacing and Electrophysiology. PACE* 2002; 25: 1000-17.

Khairy P, Van Hare GF, Balaji S, Berul CI, Cecchin F, Cohen MI, Daniels CJ, Deal BJ, Dearani JA, Groot ND, Dubin AM, Harris L, Janousek J, Kanter RJ, Karpawich PP, Perry JC, Seslar SP, Shah MJ, Silka MJ, Triedman JK, Walsh EP, Warnes CA. PACES/HRS Expert Consensus Statement on the Recognition and Management of Arrhythmias in Adult Congenital Heart Disease: developed in partnership between the Pediatric and Congenital Electrophysiology Society (PACES) and the Heart Rhythm Society (HRS). Endorsed by the governing bodies of PACES, HRS, the American College of Cardiology (ACC), the American Heart Association (AHA), the European Heart Rhythm Association (EHRA), the Canadian Heart Rhythm Society (CHRS), and the International Society for Adult Congenital Heart Disease (ISACHD). *Heart Rhythm*. 2014 Oct;11(10):e102-65.

Paul T, Gebauer R, Kriebel T, Schneider H, Janousek J (2011) 21a Leitlinie Pädiatrische Kardiologie: Tachykardie Herzrhythmusstörungen. www.Kinderkardiologie.org

Sherwin ED, Triedman JK, Walsh EP (2013) Update on interventional electrophysiology in congenital heart disease: evolving solutions for complex hearts. *Circ Arrhythm Electrophysiol* 6:1032-40.

Triedman JK, Alexander ME, Love BA, Collins KK, Berul CI, Bevilacqua LM, Walsh EP. (2002) Influence of patient factors and ablative technologies on outcomes of radiofrequency ablation of intra-atrial re-entrant tachycardia in patients with congenital heart disease. *J Am Coll Cardiol* 39:1827-35.



Prof. Dr. med. Thomas Paul ist seit 2002 Direktor der Klinik für Pädiatrische Kardiologie und Intensivmedizin mit Neonatologie und Pädiatrischer Pneumologie des Universitätsklinikums Göttingen. Er ist Mitglied des Wissenschaftlichen Beirats der Deutschen Herzstiftung und ist u.a. aktiv in der Leitlinienkommission der Deutschen Gesellschaft für Pädiatrische Kardiologie.



Dr. med. Ulrich Krause ist Oberarzt am Universitätsklinikum Göttingen in der Klinik für Pädiatrische Kardiologie und Intensivmedizin. Seit dem Jahr 2014 ist er Sprecher der Arbeitsgemeinschaft Pädiatrische Elektrophysiologie der Deutschen Gesellschaft für Pädiatrische Kardiologie.

So können auch Sie uns unterstützen

Geburtstage, Hochzeiten oder Firmenjubiläen – es gibt viele Anlässe, ein Fest zu feiern. Und jedes Fest kann ein Anlass sein, anstelle von Geschenken um Spenden zu bitten.

So wie Hildegard und Wolfgang Schmidt aus dem hessischen Hamersbach: Mit vielen Familienangehörigen und Freunden feierte das Ehepaar im August 2015 seine Goldene Hochzeit und verzichtete zugunsten der Kinderherzstiftung auf Geschenke. Die Zuwendungen der Gäste ergänzten die Jubilare großzügig auf 2500 Euro.

Oder wie Stefan Leopold, Hobbymusiker aus Allendorf. Er trat im Sommer 2015 gemeinsam mit seiner Band auf und verzichtete auf die Gage: Über 500 Euro kamen der Kinderherzstiftung zugute. Stefan Leopold ist selbst mit einem Herzfehler zur Welt gekommen und wurde in jungen Jahren operiert. Die Kinderherzstiftung zu unterstützen, war ihm ein persönliches Anliegen.

Welchen Anlass Sie auch wählen: Immer setzen Sie mit Ihrem Spendenaufruf ein Zeichen für unsere Arbeit zugunsten von Menschen mit angeborenem Herzfehler.

Wozu wir Ihre Spende einsetzen – Projekte der Kinderherzstiftung

- ▶ Von den Fortschritten der Medizin hängt die Zukunft vieler Menschen mit angeborenem Herzfehler ab. Deshalb unterstützen wir patientennahe Forschungsarbeiten.
- ▶ Selbstbewusstsein stärken, Selbstständigkeit fördern und Selbstvertrauen in die eigenen Fähigkeiten entwickeln – das lernen Menschen mit einem angeborenem Herzfehler in unseren ärztlich begleiteten Freizeitprogrammen.
- ▶ Fachwissen ist wichtig, um den eigenen angeborenen Herzfehler zu verstehen und im Alltag damit zurechtzukommen. Wir bieten aktuelles und verständliches Wissen in unseren Sonderdrucken und in unserem Magazin *herzblatt*.
- ▶ Wir sind Ansprechpartner für alle, die Rat suchen und sich per Post, Telefon oder E-Mail an uns wenden.
- ▶ In unserer medizinischen Sprechstunde beantworten Experten aus ganz Deutschland Ihre individuellen Fragen.
- ▶ Unsere Sozialrechtliche Beratungsstelle hilft bei allen sozialrechtlichen Anliegen.

Das Spendenkonto für Ihren Spendenaufruf:

Commerzbank AG Frankfurt
IBAN: DE98 5008 0000 0090 0035 03
BIC: DRESDEFFXXX

Bitte Stichwort im Verwendungszweck nicht vergessen.
Sie können auch online spenden unter:
<https://www.kinderherzstiftung.de/onlinespende/>

So können auch Sie helfen – Ihr Spendenaufruf mit Herz

Es gibt viele Möglichkeiten, zu einem besonderen Anlass zu Spenden aufzurufen: Sie können während Ihrer Feier beispielsweise eine Spendenbox aufstellen oder Ihren Gästen das Spendenkonto der Kinderherzstiftung bereits im Einladungsschreiben nennen.

Wir helfen Ihnen gerne bei der Planung – sprechen Sie uns einfach an:

Ihr persönlicher Ansprechpartner
Kai Rügenbrink
Kinderherzstiftung der Deutschen Herzstiftung e. V.
Bockenheimer Landstraße 94–96
60323 Frankfurt am Main
Telefon 069 955128-145

„
*Spenden
erfordert Vertrauen.
Dieses Vertrauen
können Sie
in uns setzen!*
“

Helpen Sie uns, damit wir helfen können: Werden Sie Mitglied!

Schon für 3 Euro im Monat (also 36 Euro Jahresbeitrag) können Sie von der Mitgliedschaft in der Deutschen Herzstiftung e. V. profitieren. Sie erhalten viermal im Jahr unsere Zeitschriften HERZ HEUTE und *herzblatt* kostenfrei zugestellt, verpassen keine regionale Veranstaltung, denn Sie erhalten eine persönliche Einladung, Sie können unser umfangreiches Online-Angebot und die medizinische Sprechstunde nutzen und vieles andere mehr. Und Sie leisten ganz nebenbei einen wertvollen Beitrag zur Forschungsförderung, damit sich die medizinische Versorgung von Menschen mit angeborenem Herzfehler kontinuierlich weiterentwickelt und die Lebensqualität verbessert.

Ja, ich möchte Mitglied in der Deutschen Herzstiftung e. V. werden und zugleich die Informationen der Kinderherzstiftung und die Zeitschrift *herzblatt* erhalten. **Hinweis:** Sie können den Mitgliedsantrag auch online ausfüllen unter: www.kinderherzstiftung.de/mitgliedschaft.php

Name

Vorname/Geburtsdatum

Straße/Hausnummer

PLZ/Wohnort

Telefon*/E-Mail*

Datum/Unterschrift

*freiwillige Angaben
Ihre personenbezogenen Daten unterliegen den Vorschriften des Bundesdatenschutzgesetzes und werden nur zur Erfüllung unserer Satzungszwecke erhoben. Mit Angabe der Daten erklären Sie sich mit der elektronischen Speicherung und Verarbeitung einverstanden.

Ich erteile Ihnen zu meinem Mitgliedsantrag folgendes SEPA-Lastschriftmandat:

Deutsche Herzstiftung e. V., Bockenheimer Landstr. 94-96, 60323 Frankfurt am Main, Gläubiger-Identifikationsnummer: **12ZZZ00000018668**

SEPA-Lastschriftmandat:

Ich ermächtige die Deutsche Herzstiftung e. V., meinen Mitgliedsbeitrag von meinem Konto mittels Lastschrift einzuziehen. Zugleich weise ich mein Kreditinstitut an, die von der Deutschen Herzstiftung e. V. auf mein Konto gezogenen Lastschriften einzulösen.

Hinweis:

Ich kann innerhalb von acht Wochen, beginnend mit dem Belastungsdatum, die Erstattung des belasteten Betrages verlangen. Es gelten dabei die mit meinem Kreditinstitut vereinbarten Bedingungen.

Zahlungsweise (bitte ankreuzen)

Ich erteile ein SEPA-Lastschriftmandat.

Ich überweise meinen Mitgliedsbeitrag nach Erhalt der Unterlagen selbst.

Jährlicher Mitgliedsbeitrag (bitte ankreuzen)

36 Euro 50 Euro 80 Euro 100 Euro

anderer Betrag (mindestens 36 Euro)

Name/Vorname des/der Kontoinhabers/-inhaberin

Kreditinstitut BIC

IBAN

Datum, Ort und Unterschrift

Kinder
Herzstiftung



Kontakt

Kinderherzstiftung der
Deutschen Herzstiftung e. V.
Bockenheimer Landstr. 94-96
60323 Frankfurt am Main
Telefon 069 955128-0
Fax 069 955128-313
www.kinderherzstiftung.de
info@kinderherzstiftung.de

Gestaltung

Ramona Unguranowitsch

Druck

PrintArt GmbH, Dannstadt,
www.printart.de

KS30